Nervenmobilisation in der Osteopathie Teil 2

FOST Akademie

Referent

Janusz Dreger

HP, PT, Osteopath D.F.O.

copyright by Janusz Dreger

Nervenmobilisation allgemein

Die Behandlungsziele:

- Verbesserung der Beweglichkeit des Nervs
- Abbau des intraneuralen Ödems
- Verbesserung der Ernährung des Nerven / Arterie
- Verbesserung der Umgebung des Nerven / Gleiten
- Verbesserung der Propriozeption
- Verbesserung des venösen und lymphatischen Rückflusses

Nervenmobilisation allgemein

Das periphere und zentrale Nervensystem gehören zusammen.

Ihre Neuronen sind elektrisch verbunden.

Beide haben den gleichen Transmitter.

Das Bindegewebe ist nahtlos miteinander verbunden.

Spinalnerv:

- Die dorsale Wurzel ist sensibel und hat einen grossen Durchmesser .
- Die ventrale Wurzel ist motorisch und relativ klein.
- Beide Wurzeln treffen sich in Höhe des Foramen intervertebrale.
- Nach dem Austritt aus dem Foramen teilt sich der Nerv in hauptsächlich 2 Äste:

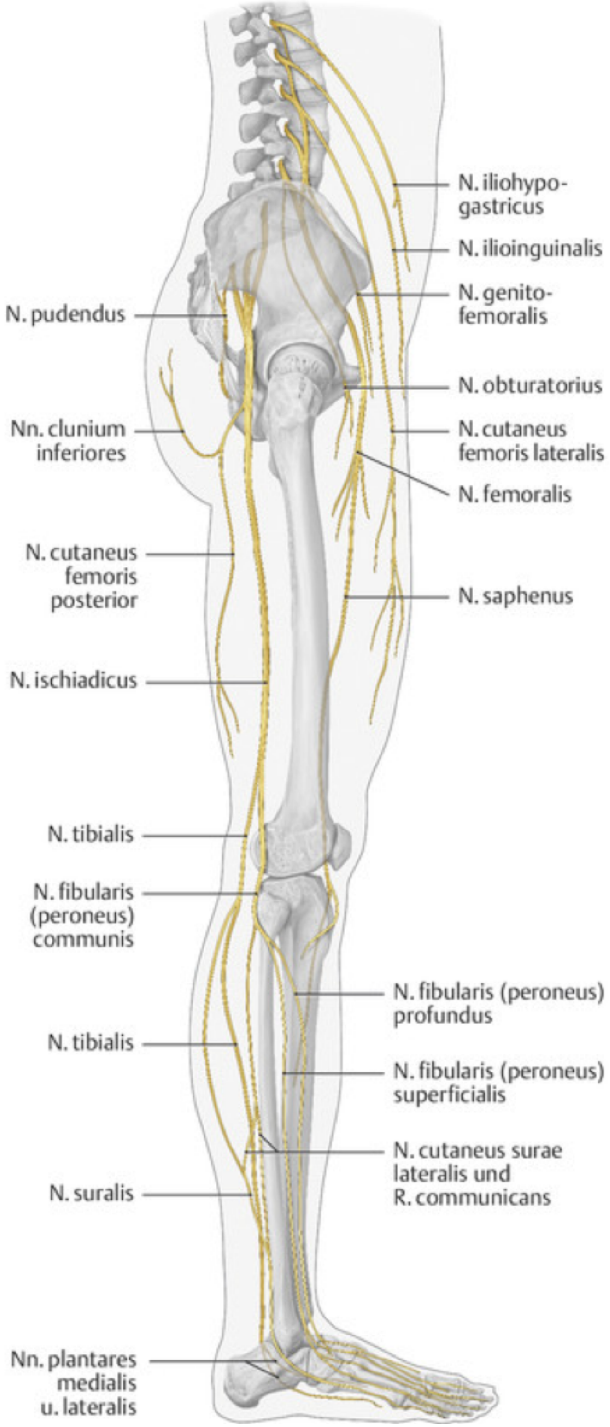

Nervenmobilisation allgemein

- Der posteriore Ast innerviert Muskeln, Gelenkkapsel und Ligamenten an der Rückseite des Körpers
- Der anteriore Ast tut dies an der Vorderseite des Körpers. Er gibt Abzweigungen für die Nn. sinusvertebrale und Nn. communicantes für das autonome Nervensystem

Im unteren Rückenbereich bilden die Spinalnervenäste Nervenplexi:

- Plexus lumbalis
- Plexus sacrococcygeus

Nervenmobilisation allgemein

Grundprinzipien Nerv: wenn ein Nerv fixiert ist dann:

- Gibt es einen Verlust von Gleit- und Dehnfähigkeit
- Nimmt der intra- und perineurale Druck zu
- Nimmt die Schmerzempfindlichkeit bei Druck zu
- Verändert sich die Konsistenz des Nerven und seiner Umgebung (verhärtet)
- Es zeigen sich funktionelle Störungen bei unauffälligem EMG-Befund

Nervenmobilisation allgemein

Indikationen:

- Nervenschmerz
- Osteoartikulären Probleme
- Probleme im vaskulären System
- Viszerale Probleme
- Psychoemotionale Probleme
- Wenn Listening zum Nerv führt

Kontraindikationen:

- Neuropathien
- Herpes Zoster
- Bestrahlung
- Neuralgien ohne Trauma (Tumor?)

Nervenmobilisation allgemein

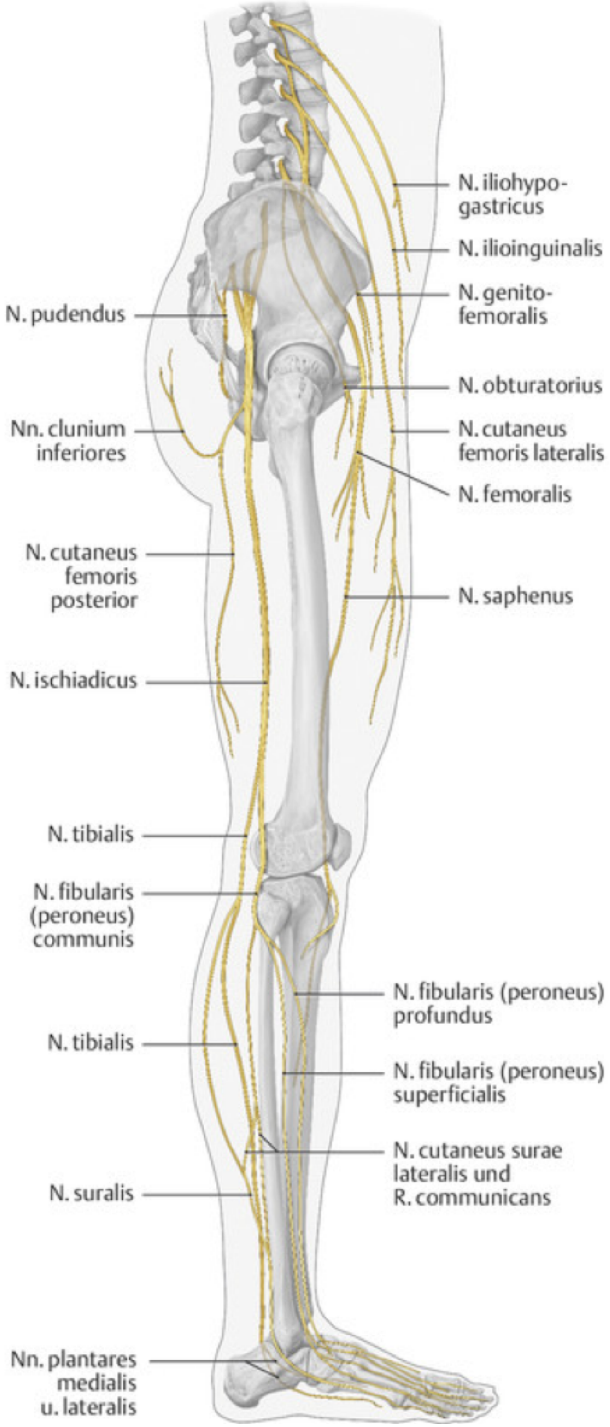

Plexus lumbalis

Ursprung des plexus lumbalis liegt im Bereich Th12-L4. Er besteht aus :

- Nervus iliohypogastricus (Th12-L1)
- Nervus ilioinguinalis (L1)
- Nervus genitofemoralis (L1-L2)
- Nervus cutaneus femoris lateralis (L2-L3)
- Nervus femoralis (L1-L4)
- Nervus obturatorius (L2-L4)

Indikationen:

Lumbale Schmerzen

Beinschmerzen / Ischias

Nierenschmerzen

Schmerzen im Becken und Genitalbereich

Schwangerschaft

Viszerale Schmerzen

Zwerchfellspasmen

Kreislaufstörungen

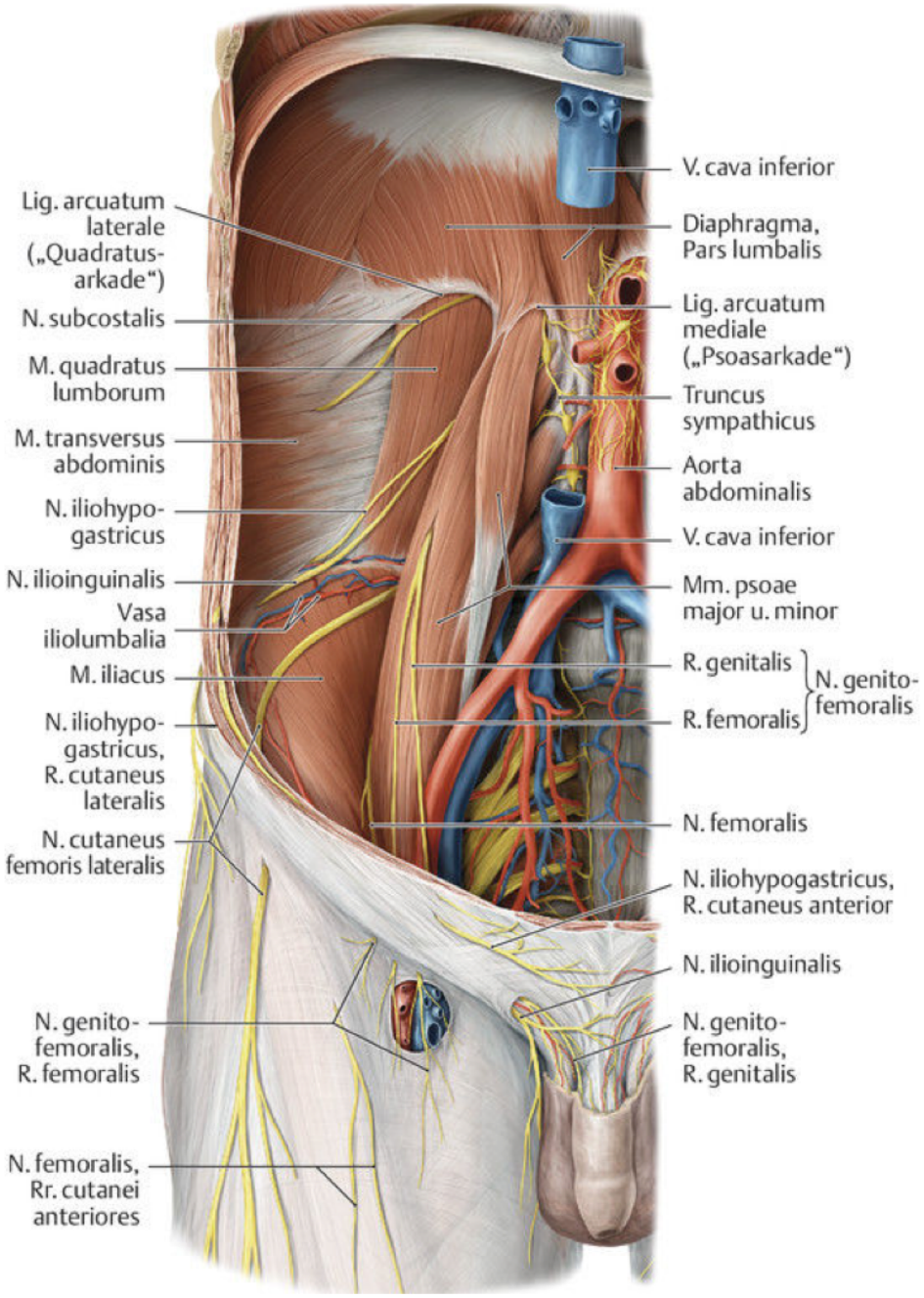
Lig. arcuatum laterale („Quadratus-arkade“)
N. subcostalis
M. quadratus lumborum
M. transversus abdominis
N. iliohypo-gastricus
N. ilioinguinalis
Vasa iliolumbalia
M. iliacus
N. iliohypo-gastricus, R. cutaneus lateralis
N. cutaneus femoris lateralis
N. genito-femoralis, R. femoralis
N. femoralis, Rr. cutanei anteriores
V. cava inferior
Diaphragma, Pars lumbalis
Lig. arcuatum mediale („Psoasarkade“)
Truncus sympathicus
Aorta abdominalis
V. cava inferior
Mm. psoae major u. minor
R. genitalis
R. femoralis
N. genito-femoralis
N. femoralis
N. iliohypogastricus, R. cutaneus anterior
N. ilioinguinalis
N. genito-femoralis, R. genitalis

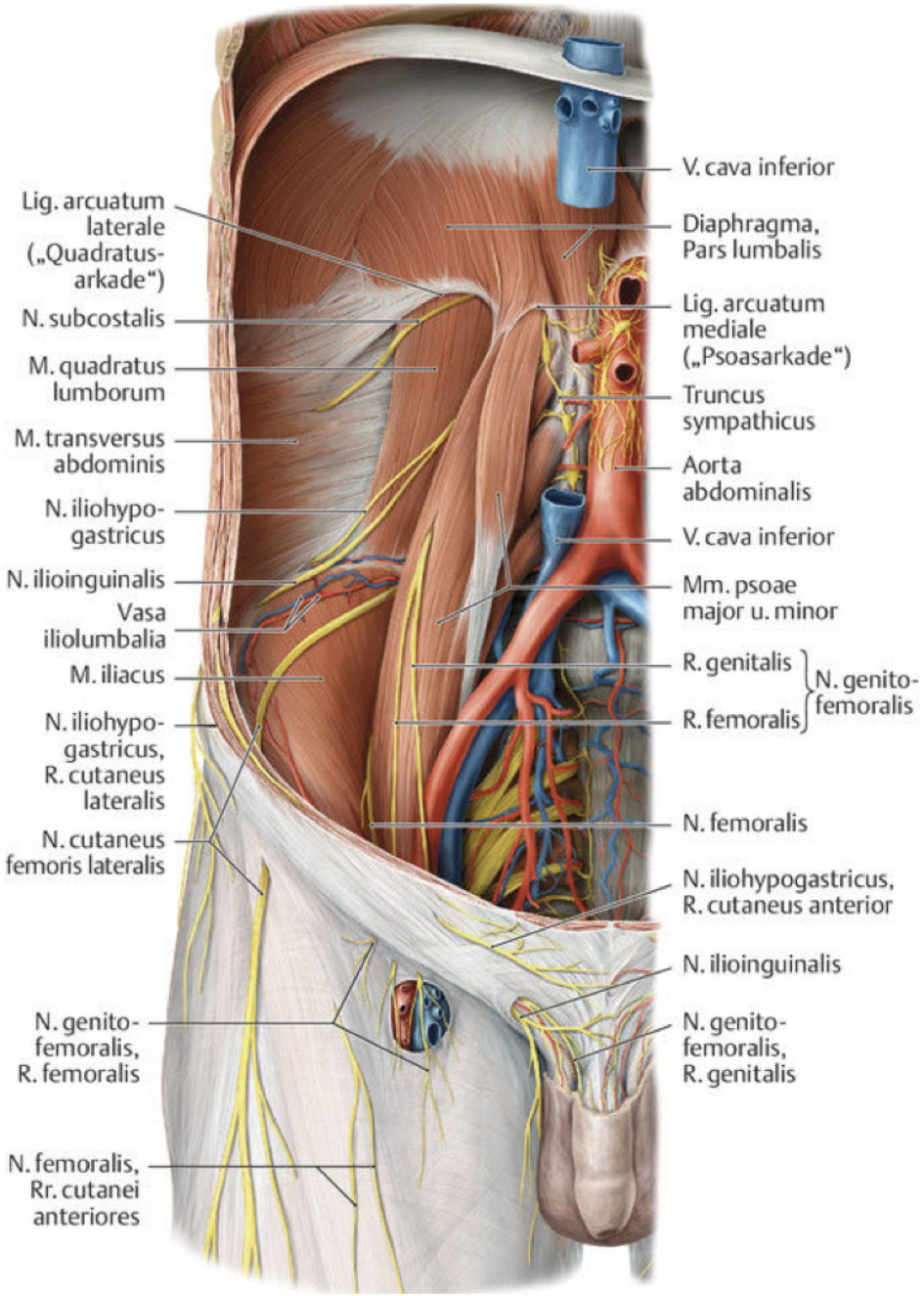

M. Psoas major

Dieser Muskel ist die Referenz für den plexus lumbalis.
Fast alle Nerven aus dem pl. Lumbalis ziehen über diesen Muskel.
Außerdem wird M. Psoas major direkt aus den Wurzeln L1-L4 innerviert. Darum ist die Überprüfung der Spannung und Beweglichkeit In seinem Verlauf bei jeder pl. Lumbalis – Problematik selbstverständlich.

CAVE!
starke Pulsation im Bauch kann ein Hinweis auf ein Aneurysma sein.

Plexus lumbalis

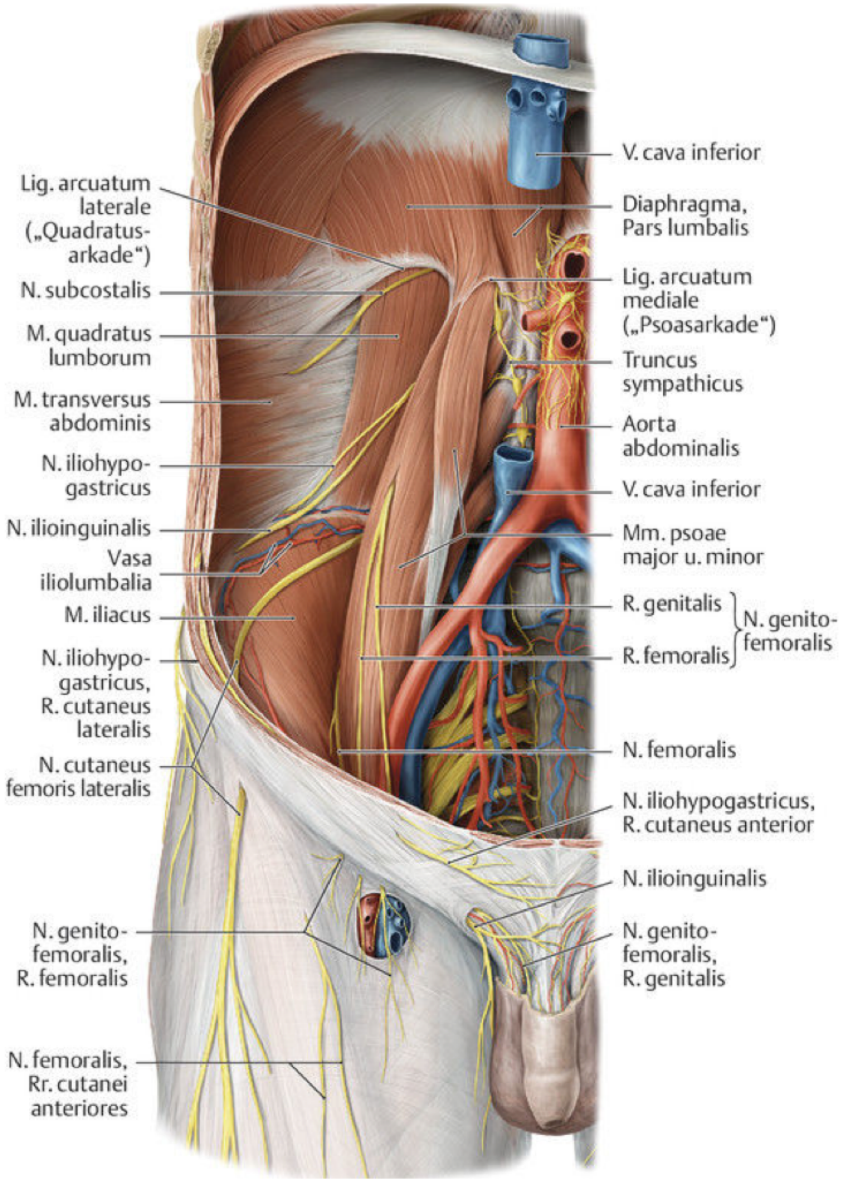

Drainage und Mobilisation des plexus lumbalis
Etwa 30 mobilisierende Bewegungen des Beines in Flex/Ext, Abd/Add sollten Durchgeführt werden.
Gleichzeitig liegt die mobilisierende Hand paravertebral im Grynfeltschen Dreieck zwischen christa iliaca posterior und den Rippen.

Plexus lumbalis

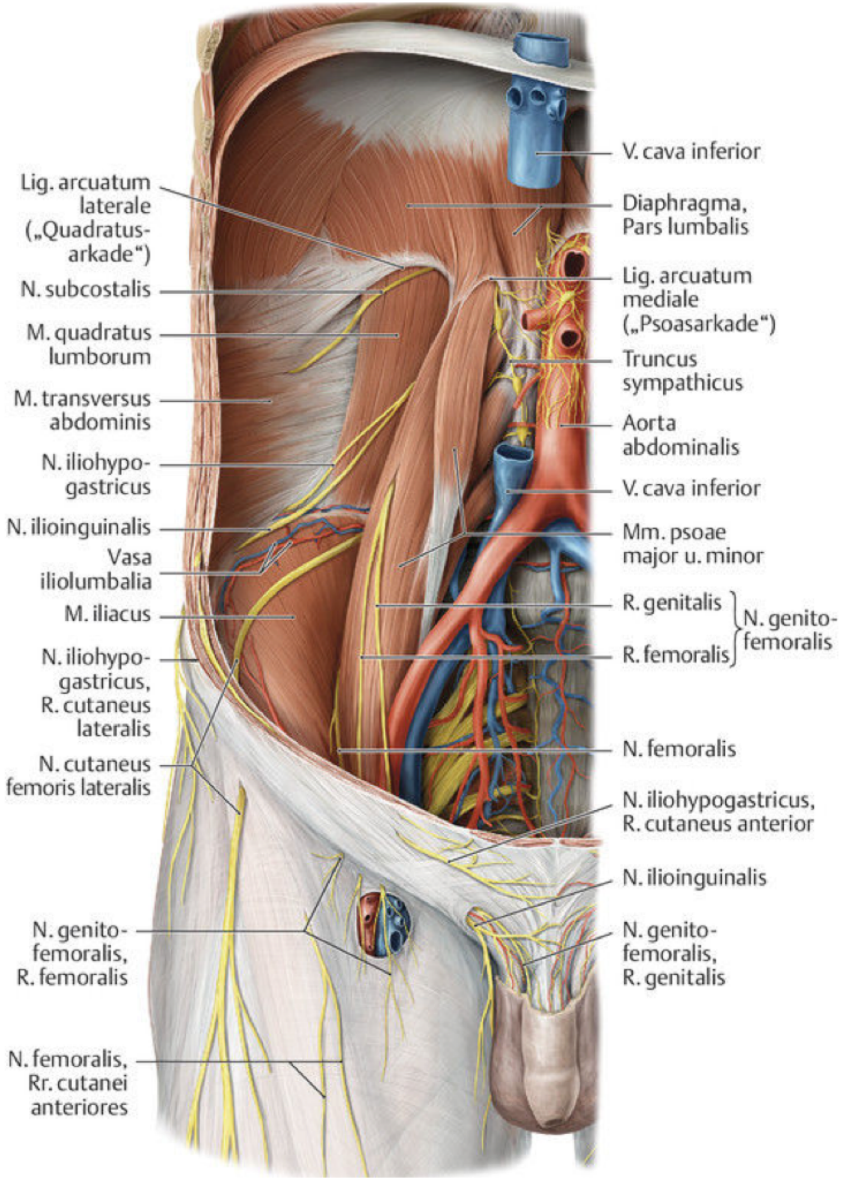

Mobilisation der Niere

Die Niere gleitet bei jedem Atemzug auf der Faszie des m. psoas major auf und ab. Zwischen der Niere und dem Muskel verläuft der plexus lumbalis.

Dieses Gleiten kann gestört sein und damit entsteht ein negativer Einfluss auf den Plexus lumbalis.

Die Mobilisation der Niere erfolgt in der Tiefe nach cranial in einer Lücke zwischen dem Dünndarm und Dickdarm.

Plexus lumbalis

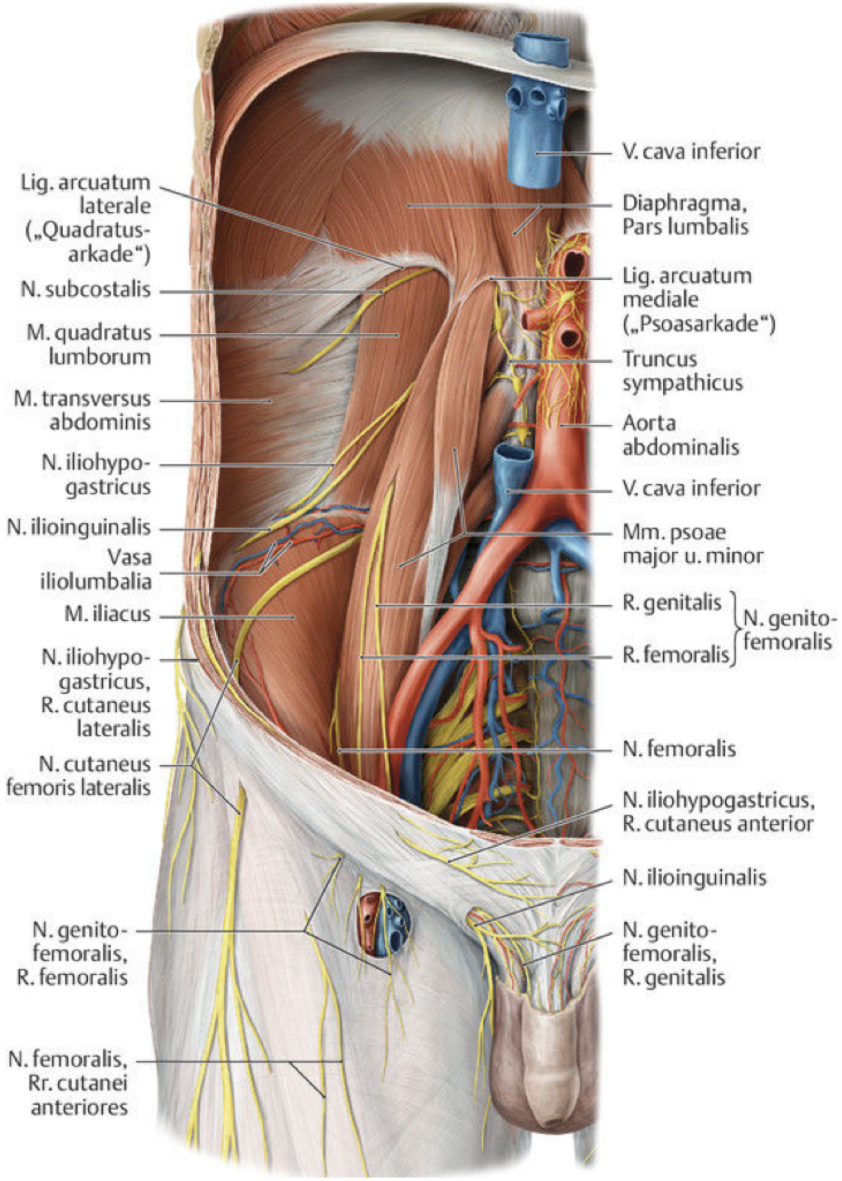

Eigenübung:
Mobi des plexus lumbalis

N. iliohypogastricus

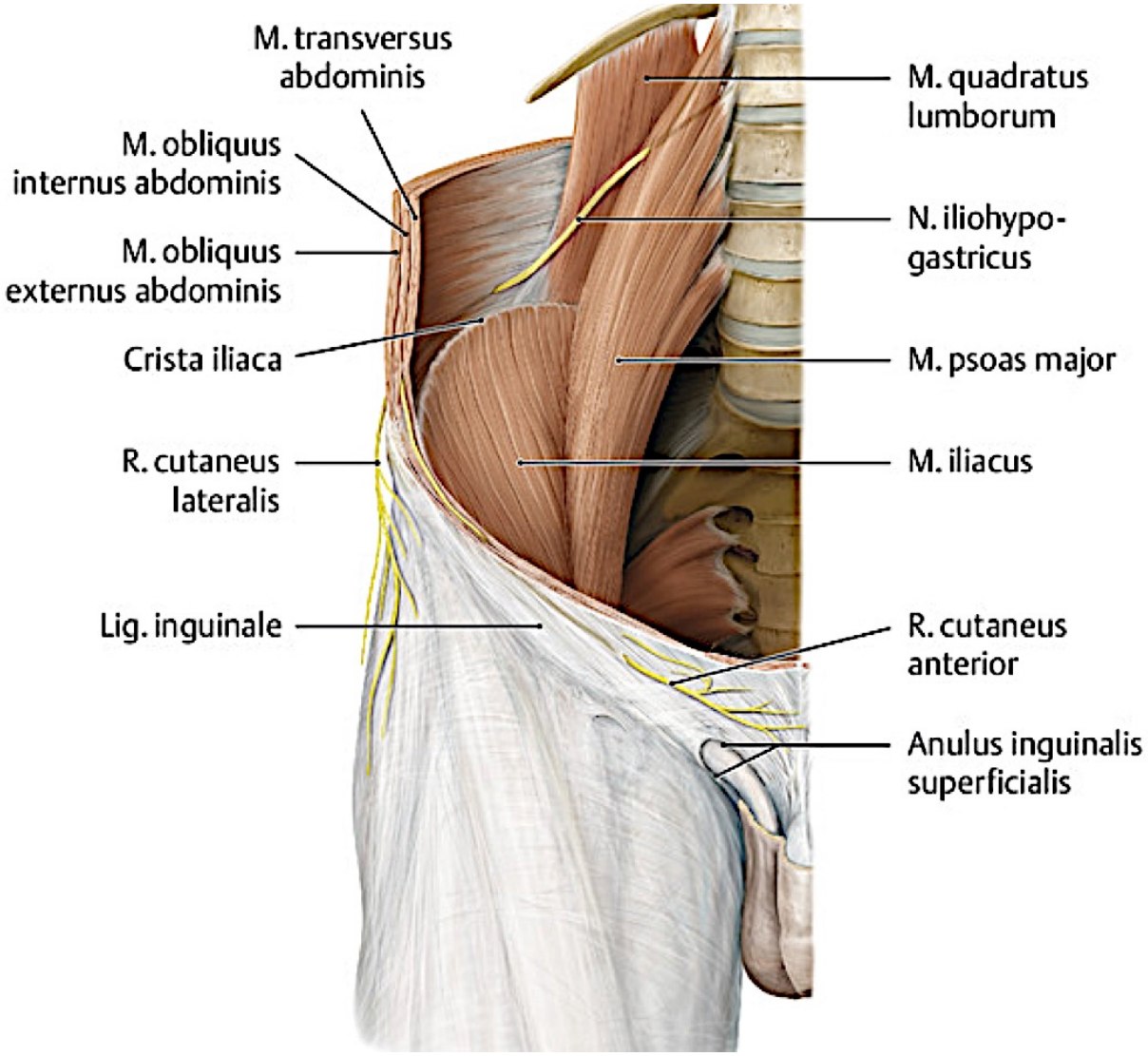

- Schwäche der Bauchmuskeln
- Leistenschmerz oder - Taubheit

Behandlung:
Am Eingang und oberhalb des Leistenkanals

N. ilioinguinalis

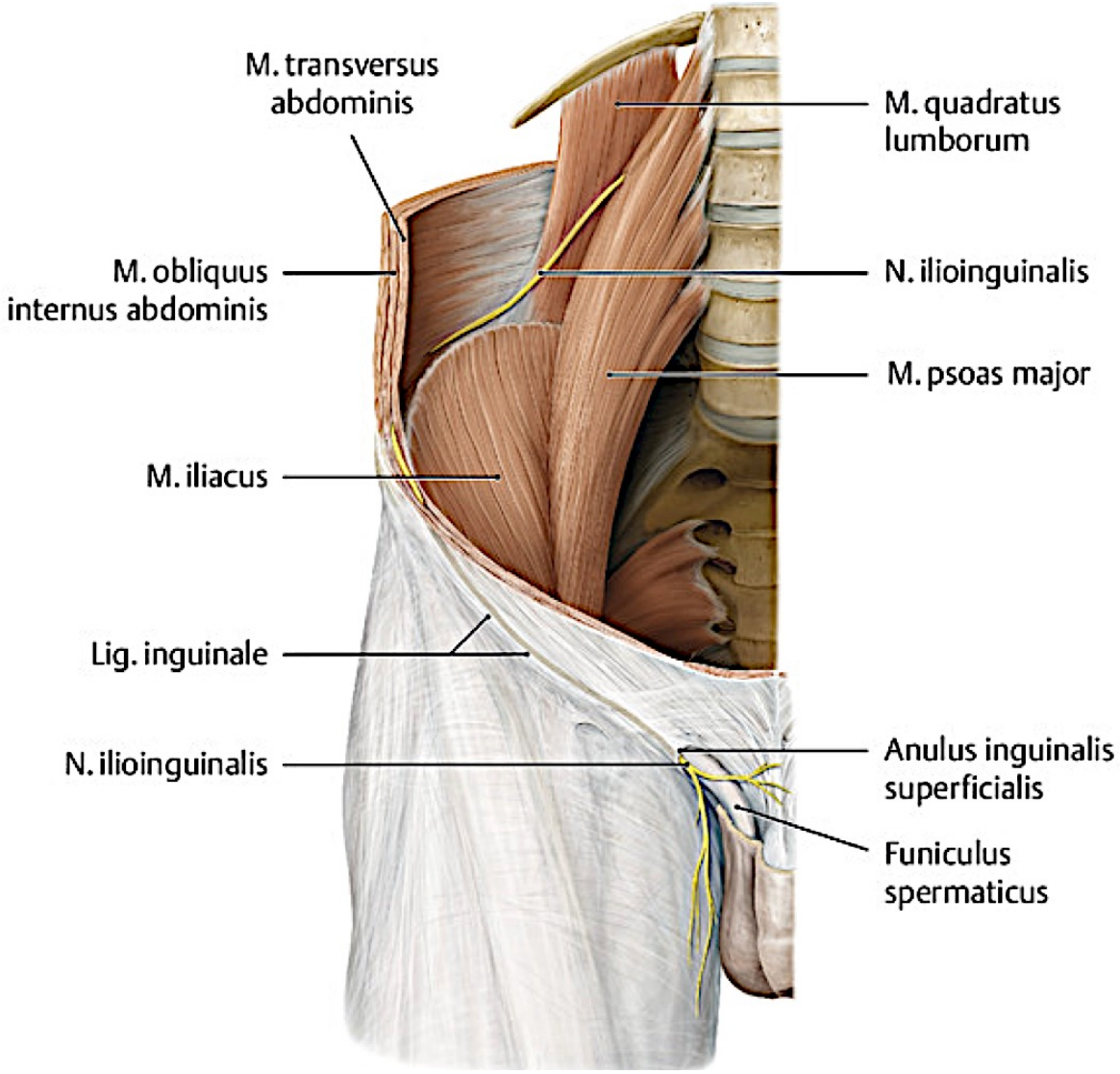

- Schwäche der Bauchmuskeln
- Leistenschmerz oder - Taubheit

Behandlung:
Am Eingang und unterhalb des Leistenkanals

N. ilioinguinalis

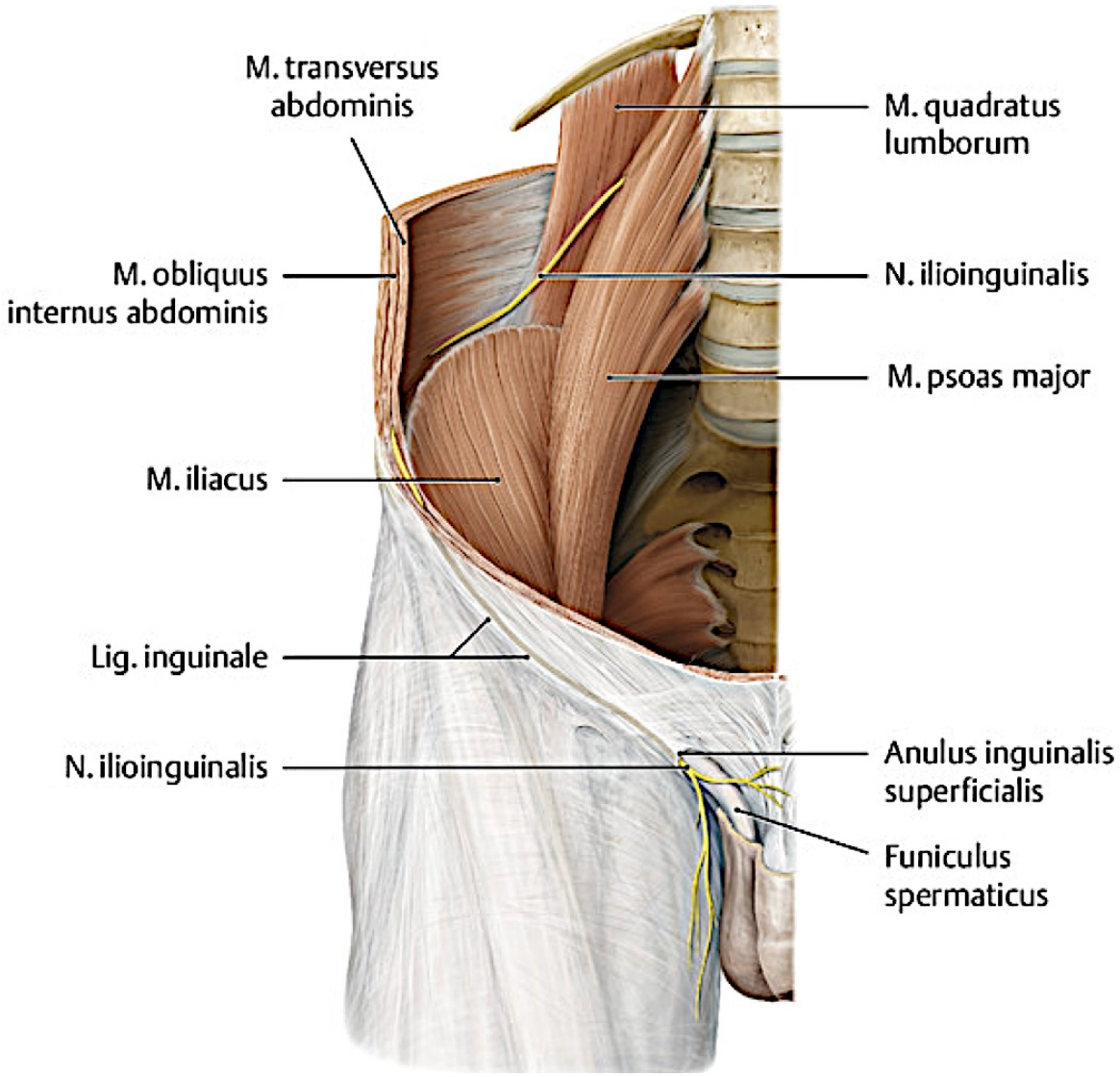

- Schwäche der Bauchmuskeln
- Leistenschmerz oder – Taubheit
- Sensibilität lateral am Skrotum und den großen Schamlippen

Behandlung:
Am Eingang und unterhalb des Leistenkanals

N. genitofemoralis

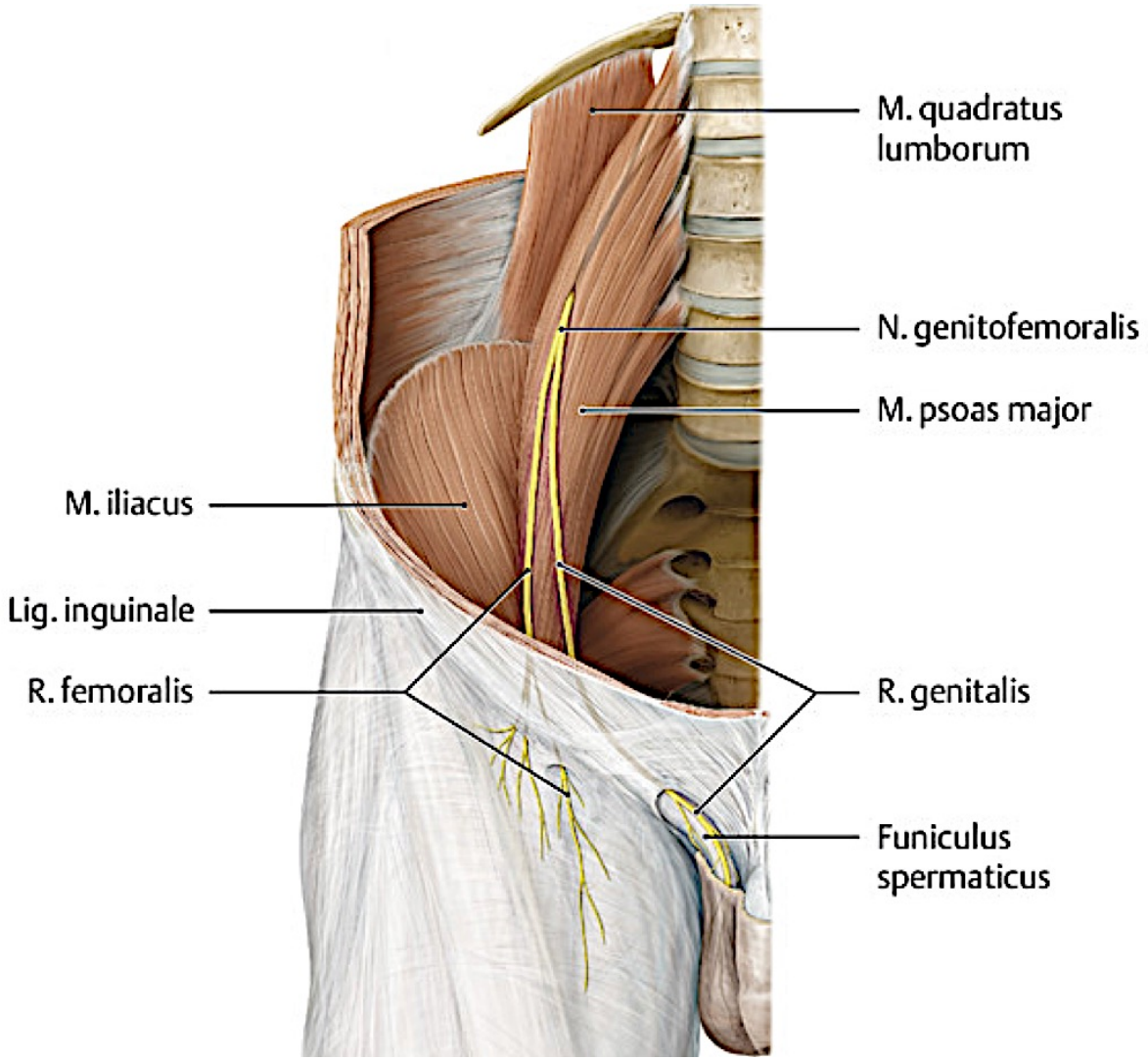

- Schwäche der Bauchmuskeln
- Leistenschmerz oder – Taubheit
- Sensibilität lateral am Skrotum und den großen Schamlippen

Behandlung:
a) Eingang und hinter dem Leistenkanal
b) medial des Aortapulses.

N. cutaneus femoris lateralis

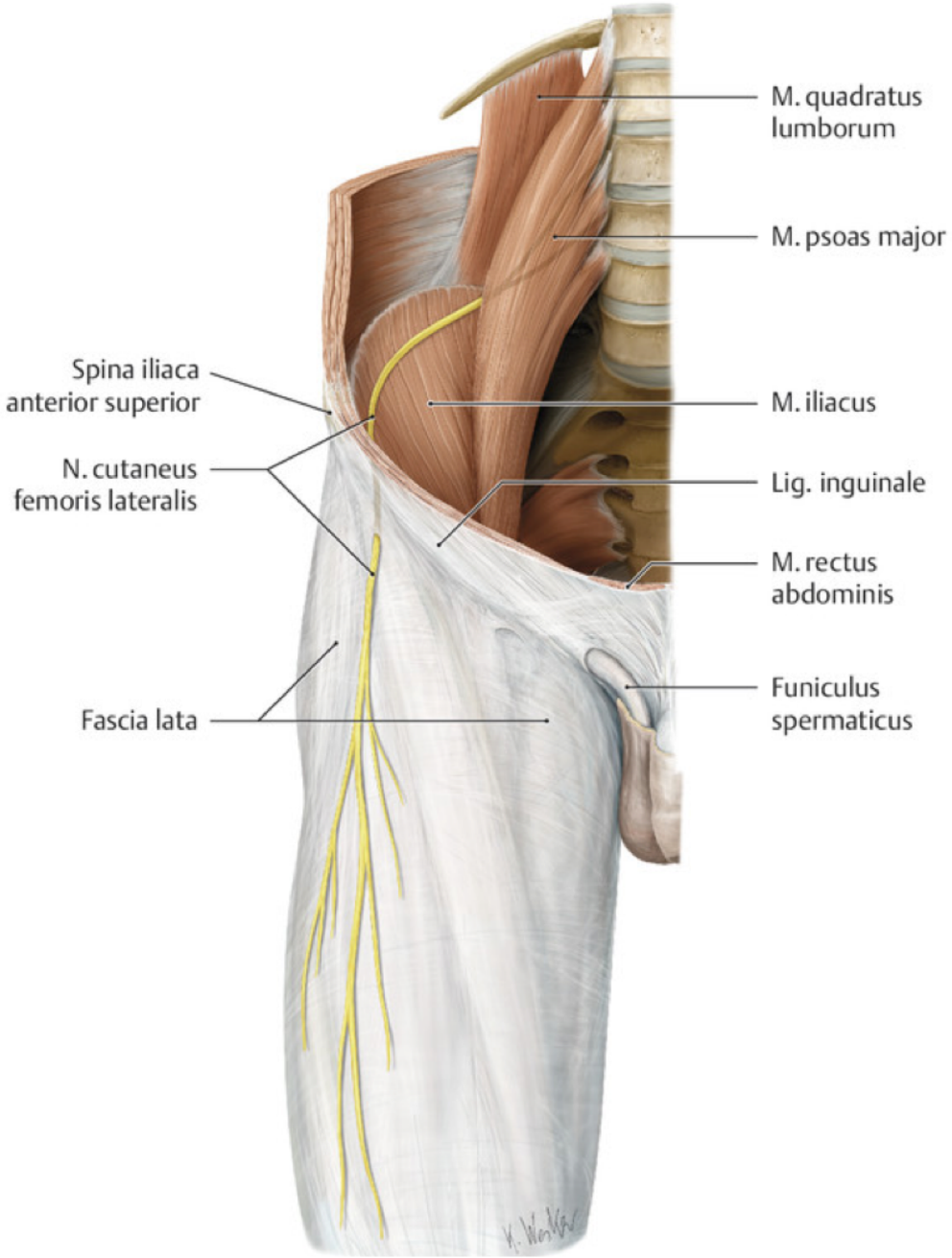

- Sensibel: lateraler Oberschenkel
- Verlauf: lateral unter dem lig. Inguinale

Behandlung:
a) Lösen der Spannung des lig. inguinale
b) Dehnen des m psoas und iliacus
c) Mobilisation von zoekum und colon descendens
d) Mobilisation der faszia iliotibialis

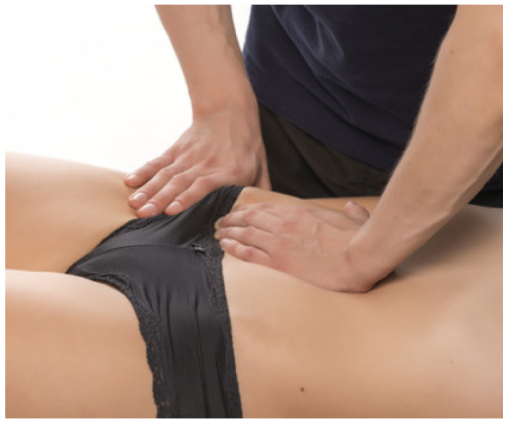

N. Femoralis L1-L4

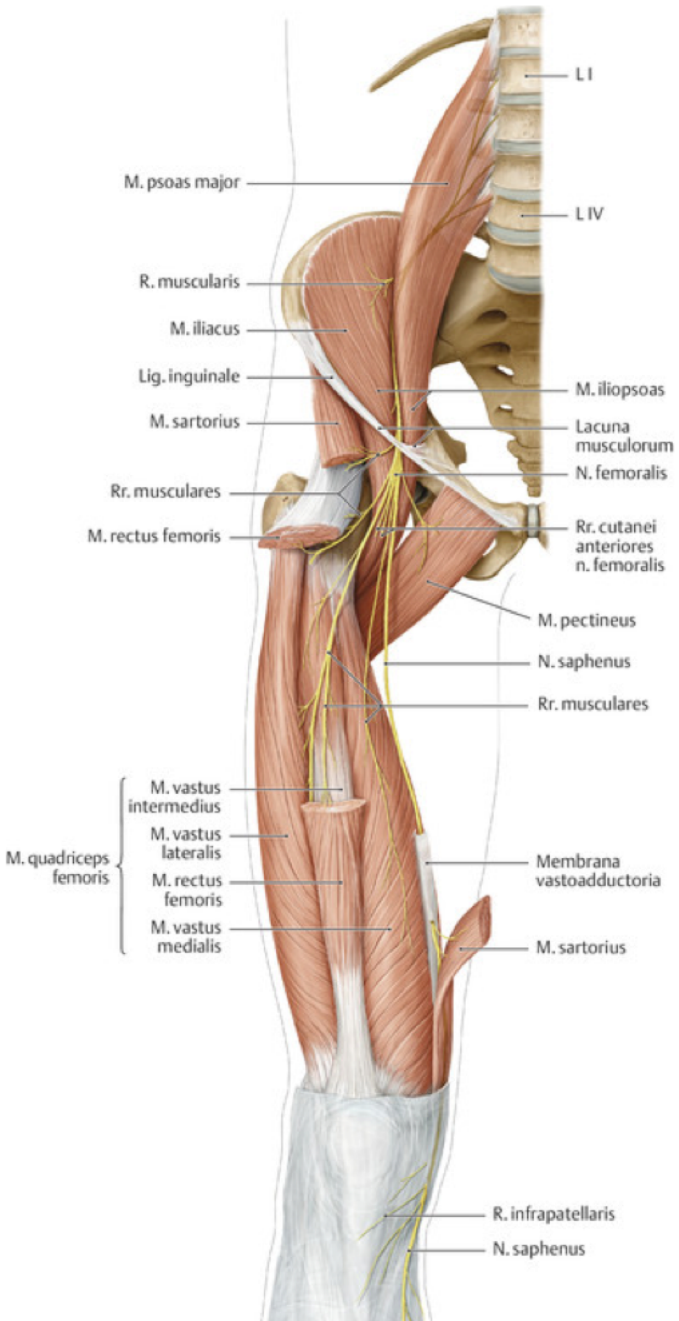

- Sensibel: vorderer Oberschenkel
- Motorisch: Hüftflex abgeschwächt, Knieext nicht möglich
- Verlauf: hinter dem m psoas major, im letzten Drittel zwischen dem psoas und iliacus

Behandlung:

a) Lösen der Spannung der beiden Muskeln und der lacuna muskulorum
b) Dehnen des m psoas und iliacus
c) Mobilisation von zoekum und colon descendens
d) Mobilisation der faszia iliotibialis
e) Annähern oder Dehnen des lig inguinale

a)

b,c,d)

e)

N. obturatorius L2-L4

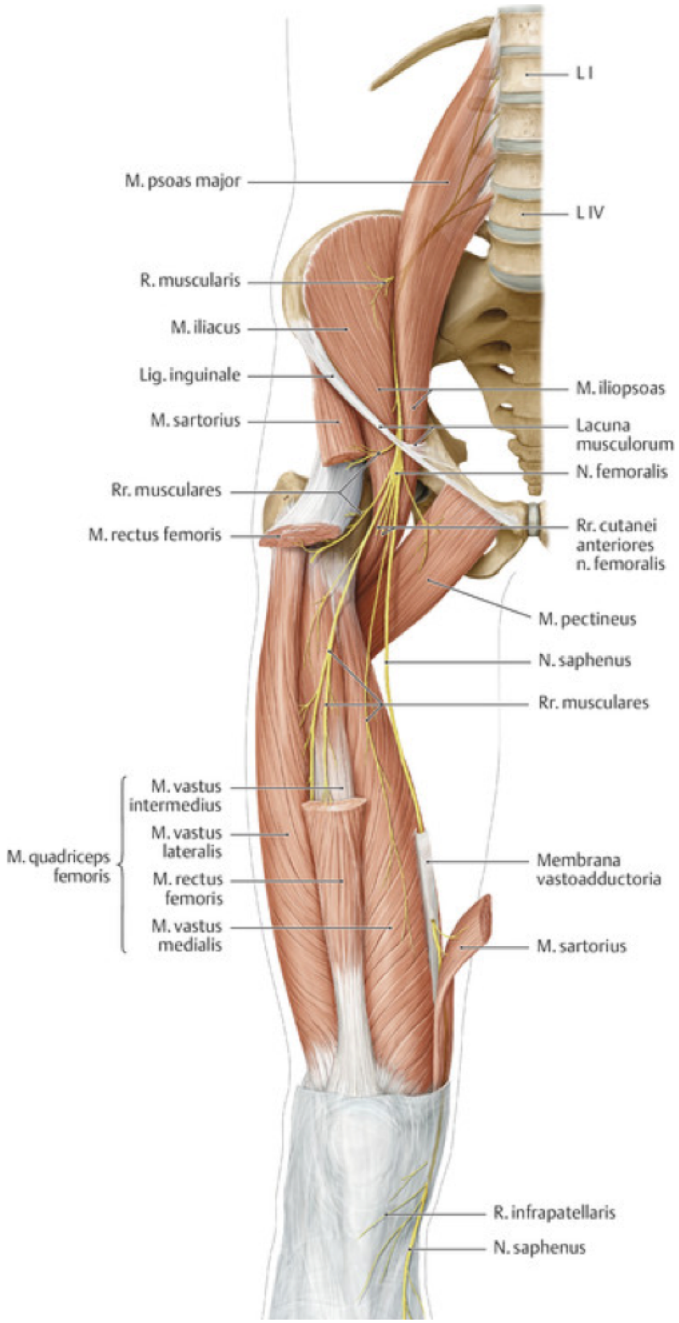

- Sensibel: medial bis zum Knie
- Motorisch: alle Adduktoren
- Verlauf: membrana obturatoria
- Blasendysfunktion durch Nähe zum m obturatorius internus

Behandlung:

a) Lösen der Spannung des foramen obturatum
b) Dehnen des m psoas und iliacus in die Abduktion
c) Dehnen der Adduktoren

a)

b)

c)

Plexus sacralis

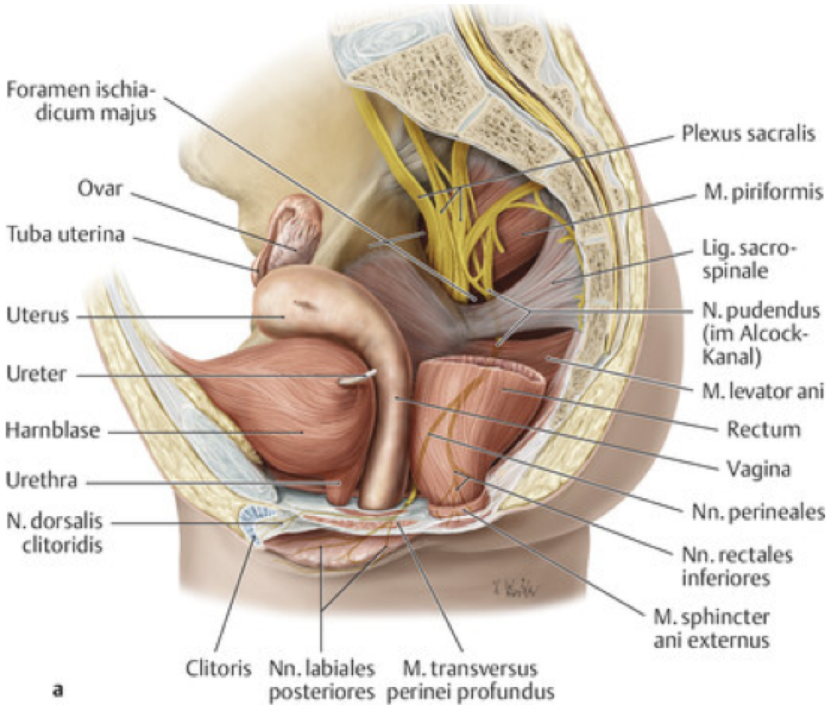

Plexus sacralis ist ein Geflecht der Ventraläste der Spinalnerven.
Aus diesem Geflecht gehen durch Austausch von Nervenfasern verschiedener Rückenmarkssegemnte neue Nerven hervor, die nunmehr Anteile mehrerer Segmente enthalten und die untere Extremität, die Bauchwand und das Becken innervieren.

Während bei den Lendennerven der Geflechtcharakter nur gering ist, sind die Querverbindungen zwischen den Sacralnerven sehr ausgeprägt.

Der Plexus sacralis besteht hauptsächlich aus:

- N glutaeus superior et inferior
- N cutanaeus femoris posterior
- N ischiadicus
- N pudendus

Indikationen: Hüftschmerzen, Retrotrochantärer Schmerz, Schmerzen im Becken, Kongestion im Beckenbereich, Ischialgien

Plexus sacralis

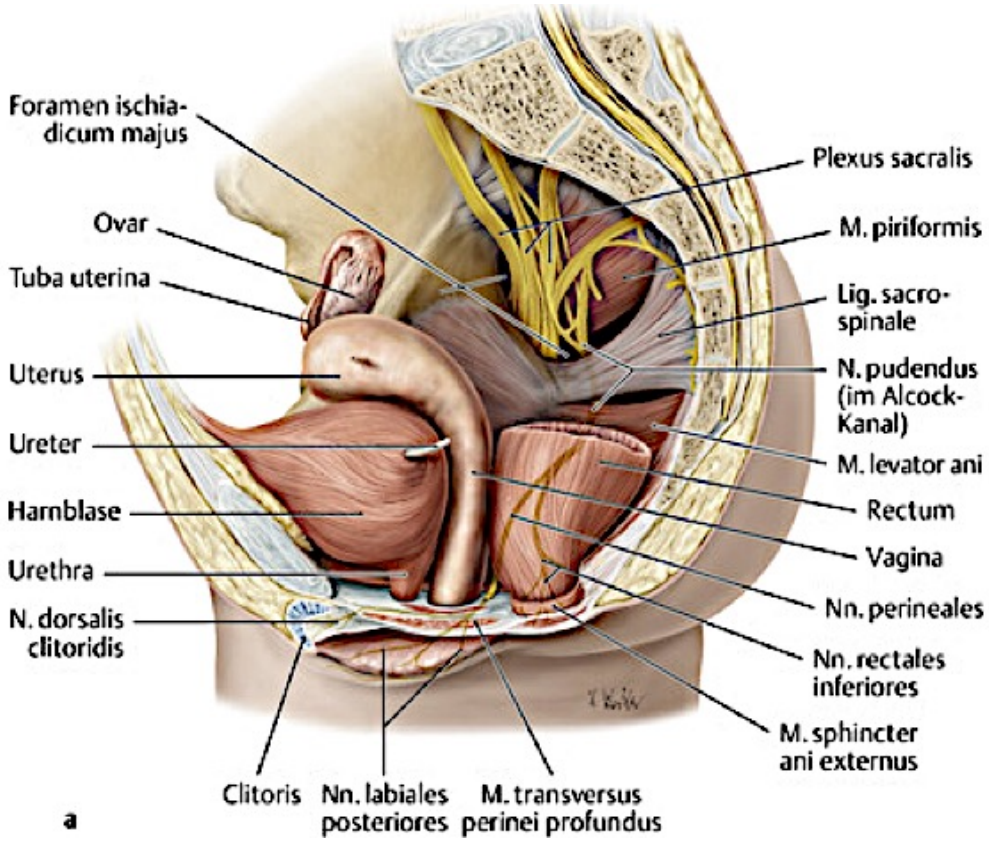

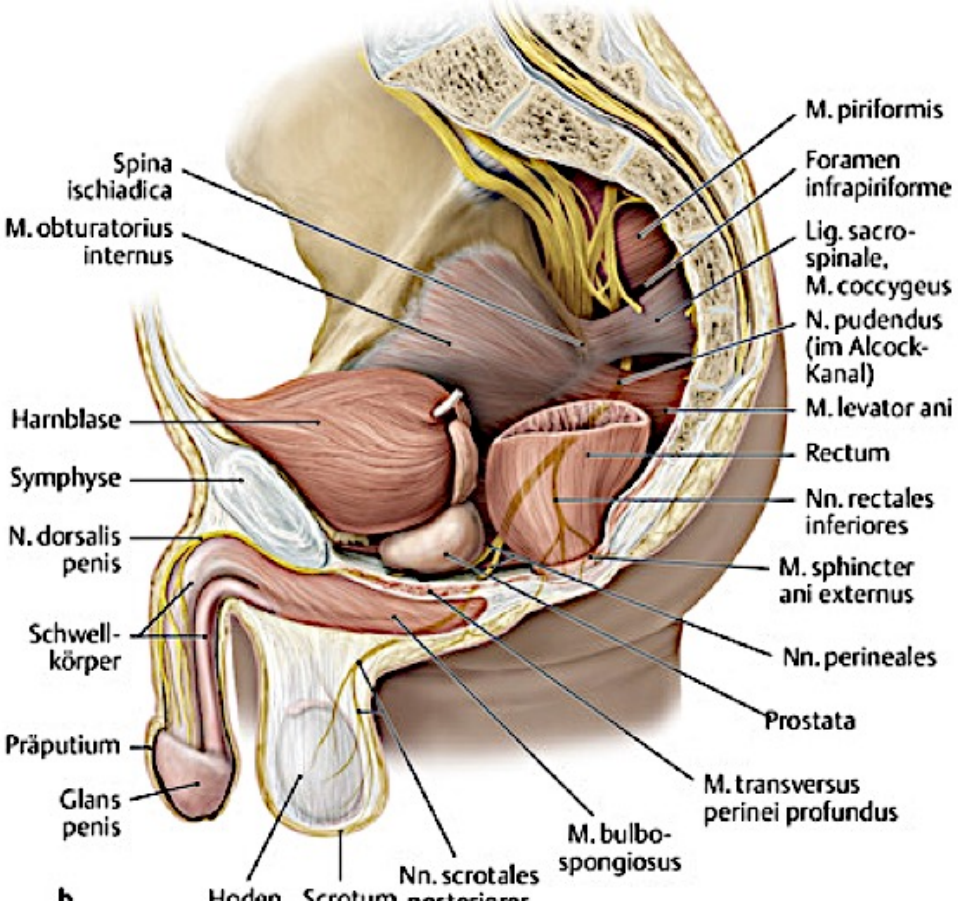

Plexus sacralis

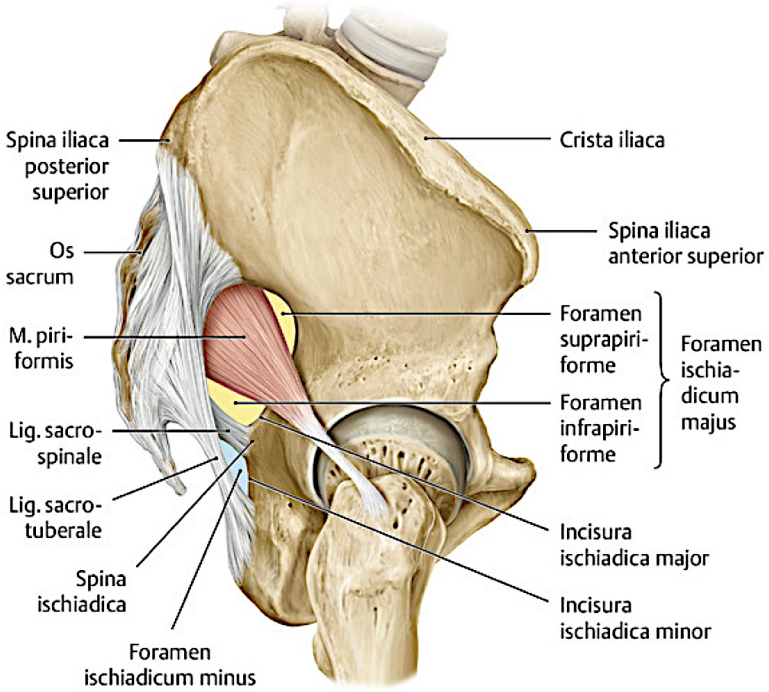

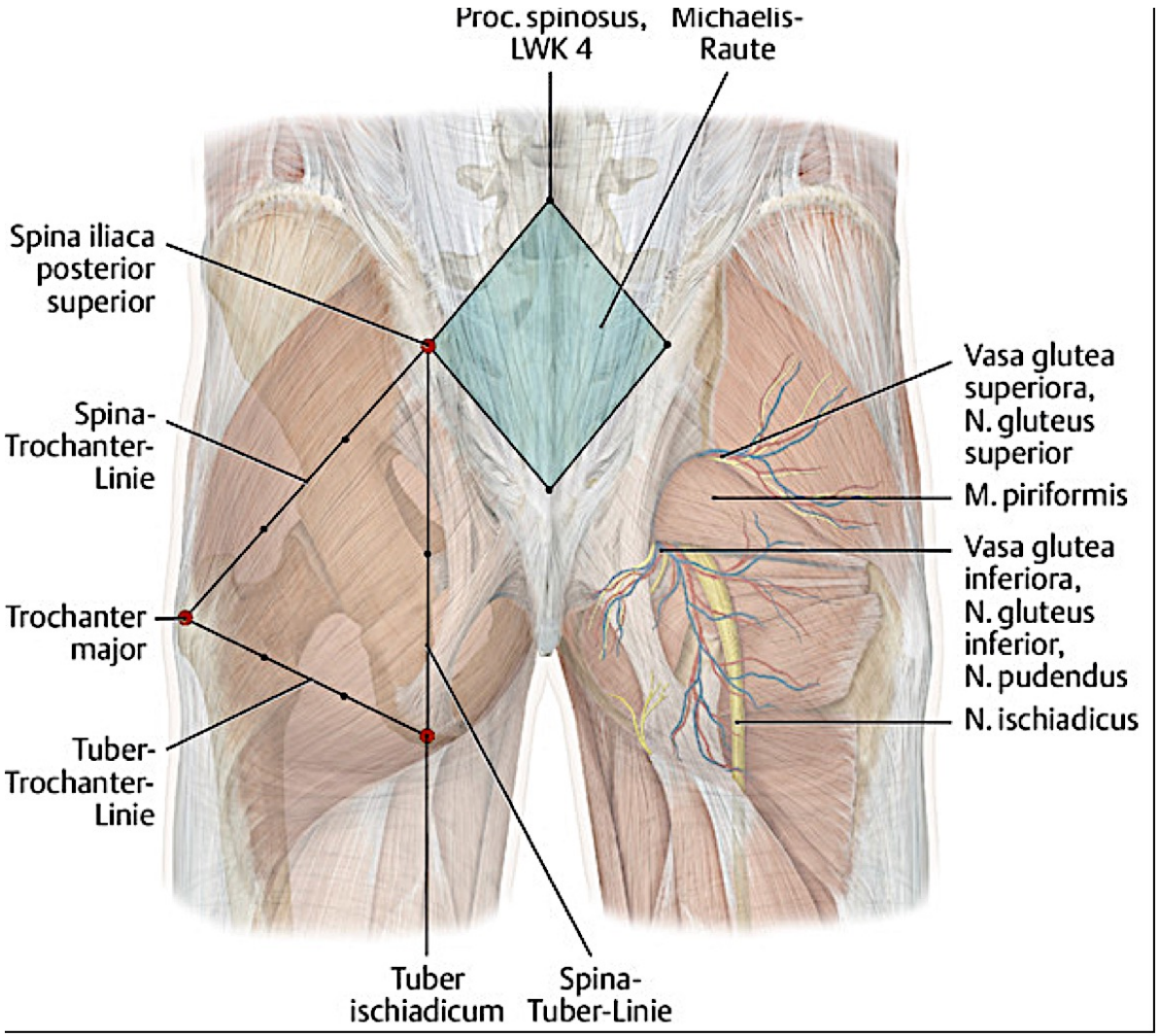

Foramen infrapiriforme

N ischiadicus
N pudendus
N cutanes femoris posterior
N glutaeus inferior

Plexus sacralis

N ischiadicus

Er ist der mächtigste Nerv des Körpers. Seinen Ursprung hat er in L4, L5, S1-3.
Er enthält reichlich vegetative Fasern, was seine Wichtigkeit für das gesamte Bein enorm unterstreicht.
N ischiadicus wird sehr stark mechanisch belastet.

Indikationen:

- BSV
- Tumore
- Osteoporose
- Lumbale oder Sakrale Traumen
- Viszeraler Projektionsschmerz
- Extreme Beinlängendifferenz
- Beckenfehlstellungen
- Injektionen

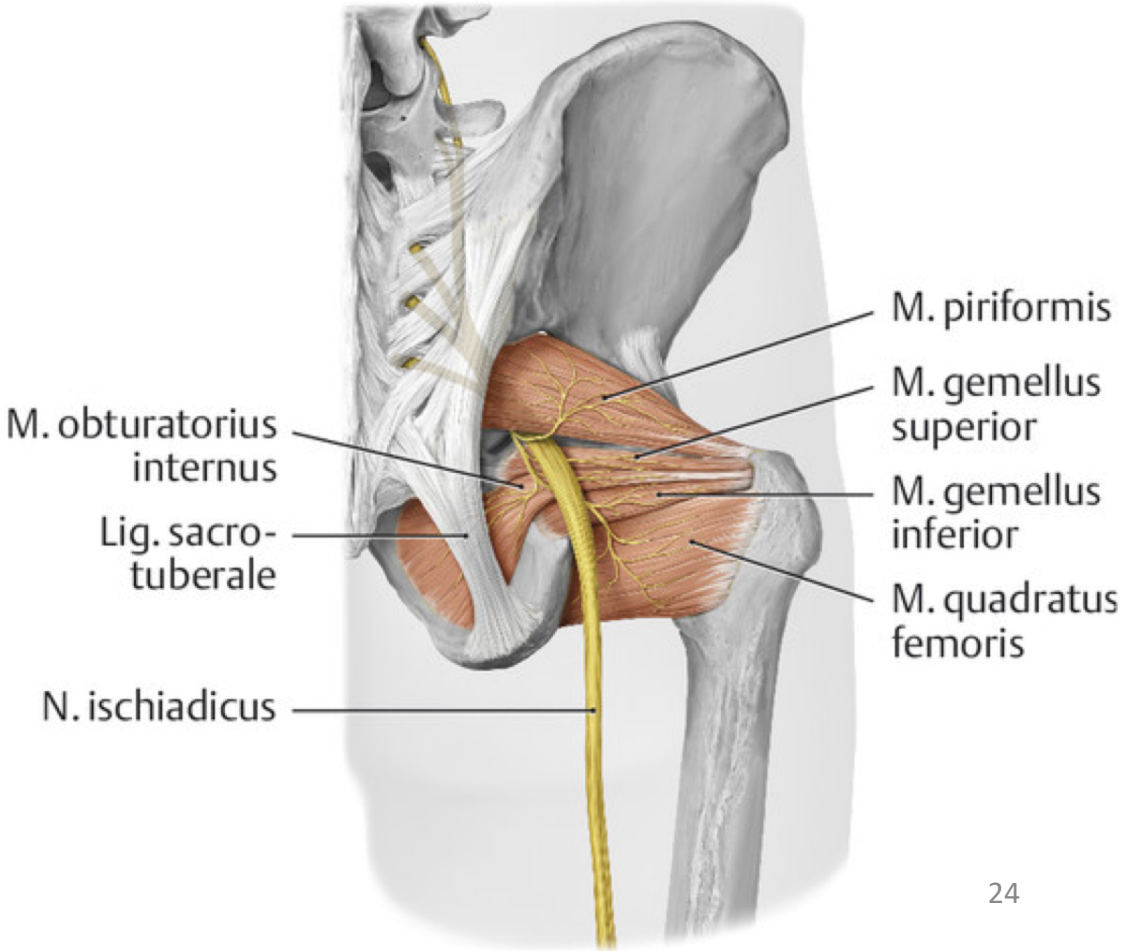

Plexus sacralis

N ischiadicus

- N ischiadicus führt die meisten vegetativen Fasern für die untere Extremität. Er ist dadurch verantwortlich für die Durchblutung, Schweißbildung, das Wachstum der Zehennägeln.
- Pilzerkrankung, Allergien, Venenstau können entstehen (Sympathikus L1-L2)
- Der Gesäßbereich ist die häufigste Störungsquelle für den Nerven. Dauerkompression bringt Verklebung, Stau oder gar Entzündung mit sich.
- Piriformissyndrom: Bei Fehlstellungen des Beckens kann der m piriformis unter Spannung geraten. Auch entsteht entsteht ein Dauerdruck auf den Nerven.

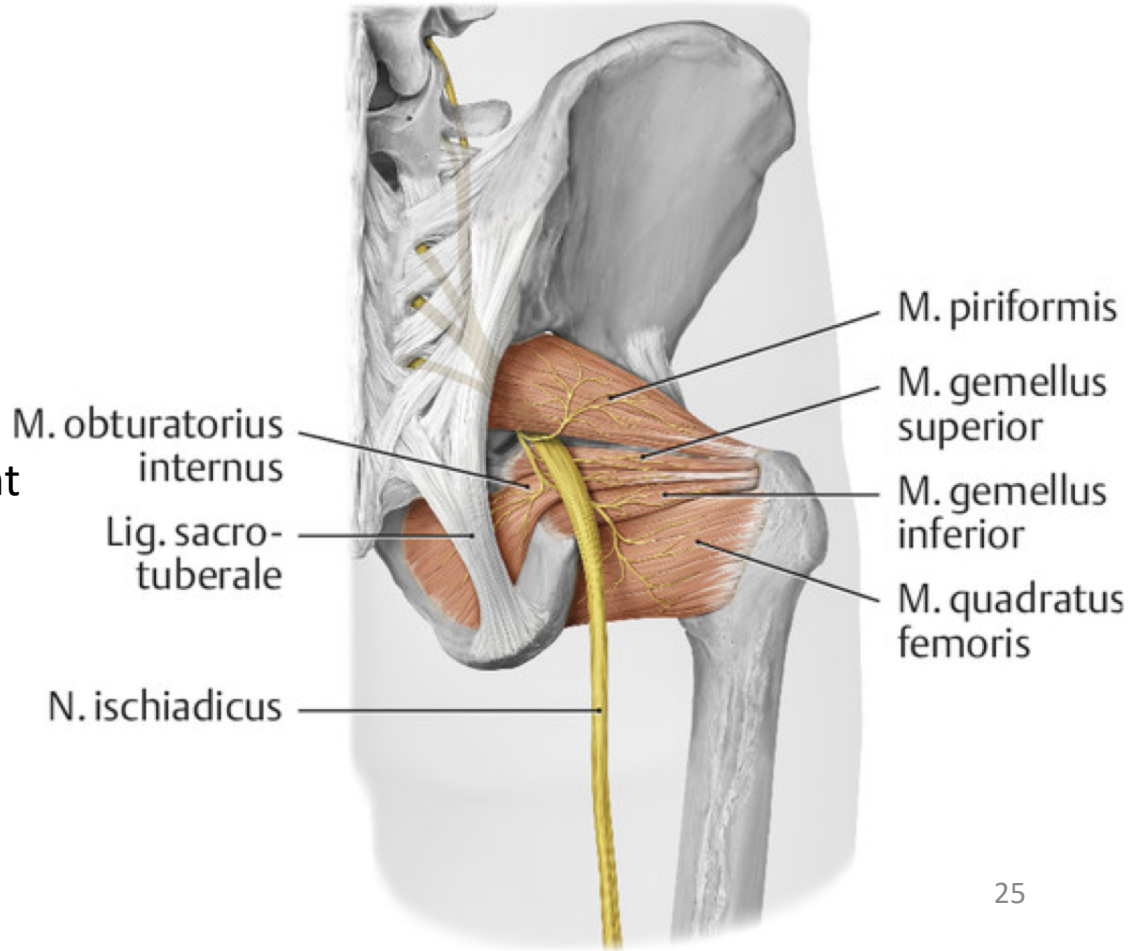

Plexus sacralis

Mobilisation des Foramen infra- und suprapiriforme

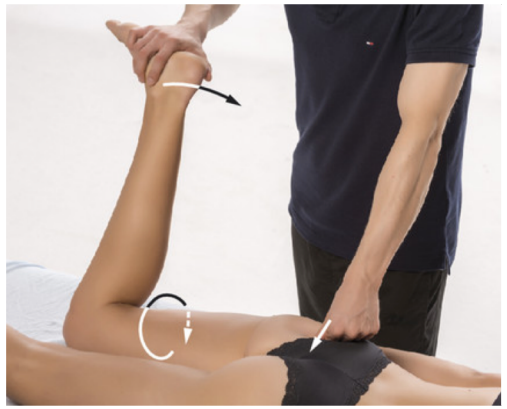

Foramen infrapiriforme

N ischiadicus
N pudendus
N cutanes femoris posterior
N glutaeus inferior

Foramen suprapiriforme

N glutaeus superior

Plexus sacralis

Mobilisation des plexus sacralis

a)

b)

a) Mobi des os sacrum nach anterior
b) Mobi des colon sigmoideum und des intestinum tenue nach cranial(wenn erfolgreich dann entsteht ein Zug am Anus)

Plexus sacralis

N tibialis

Behandlung:

- Nervenmobilisation über Hüftflexion, Knieextension, Dorsalextension des Fusses, Innenrotation
- Proximaler Anteil wird mehr über die Hüftextension mobilisiert.

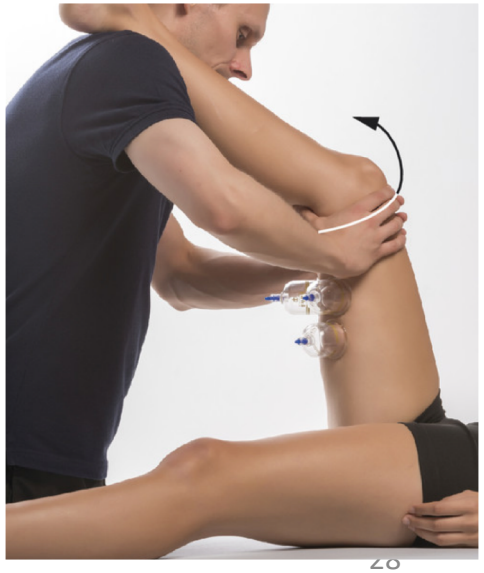

N peronaeus communis

Behandlung:

- Nervenmobilisation über Hüftflexion, Knieextension, Dorsalextension des Fusses, Innenrotation
- Proximaler Anteil wird mehr über die Hüftextension mobilisiert.

N peroaeus superficialis

N peronaeus profundus

Plexus sacralis

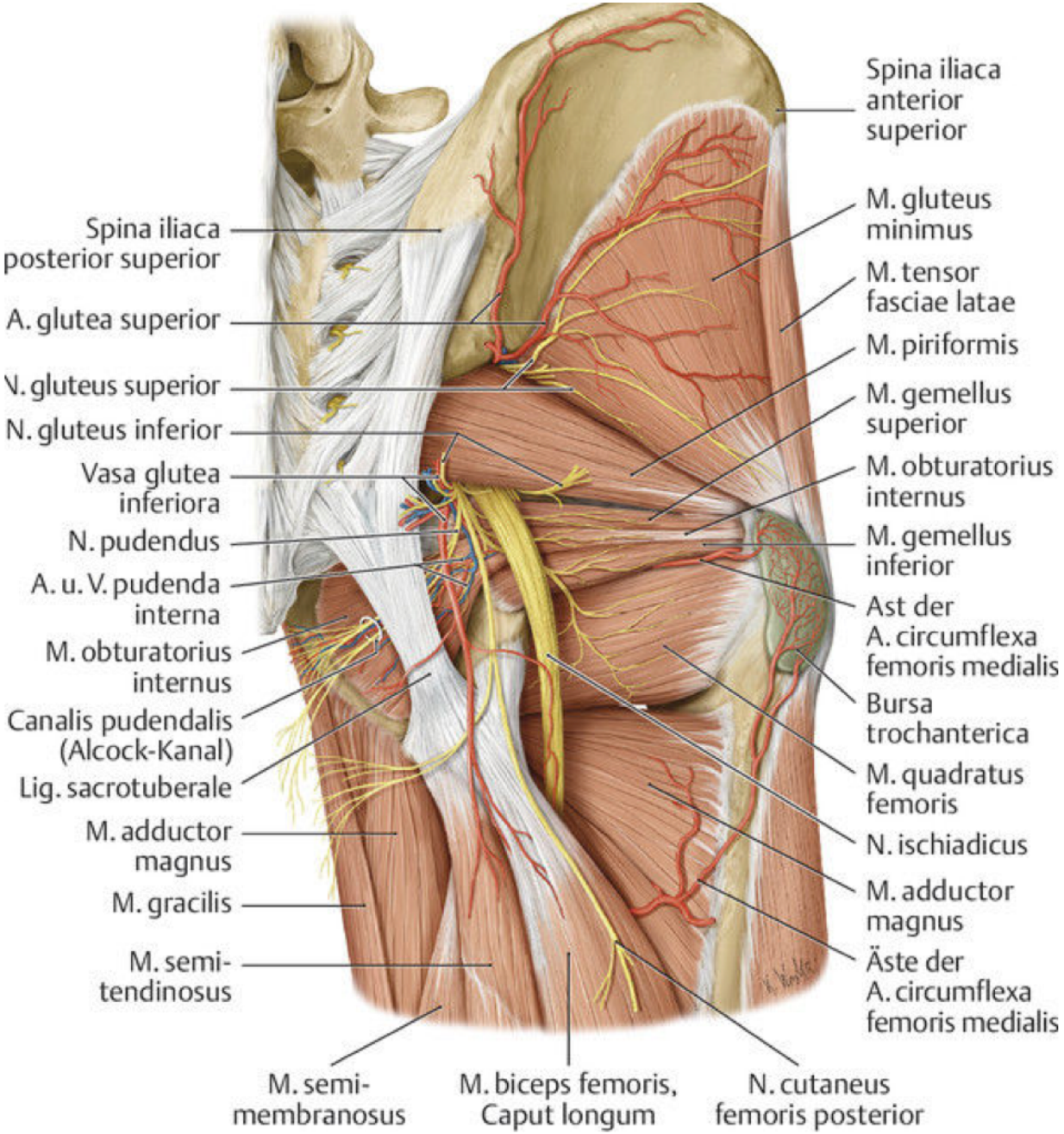

Eigenübung

Plexus sacralis

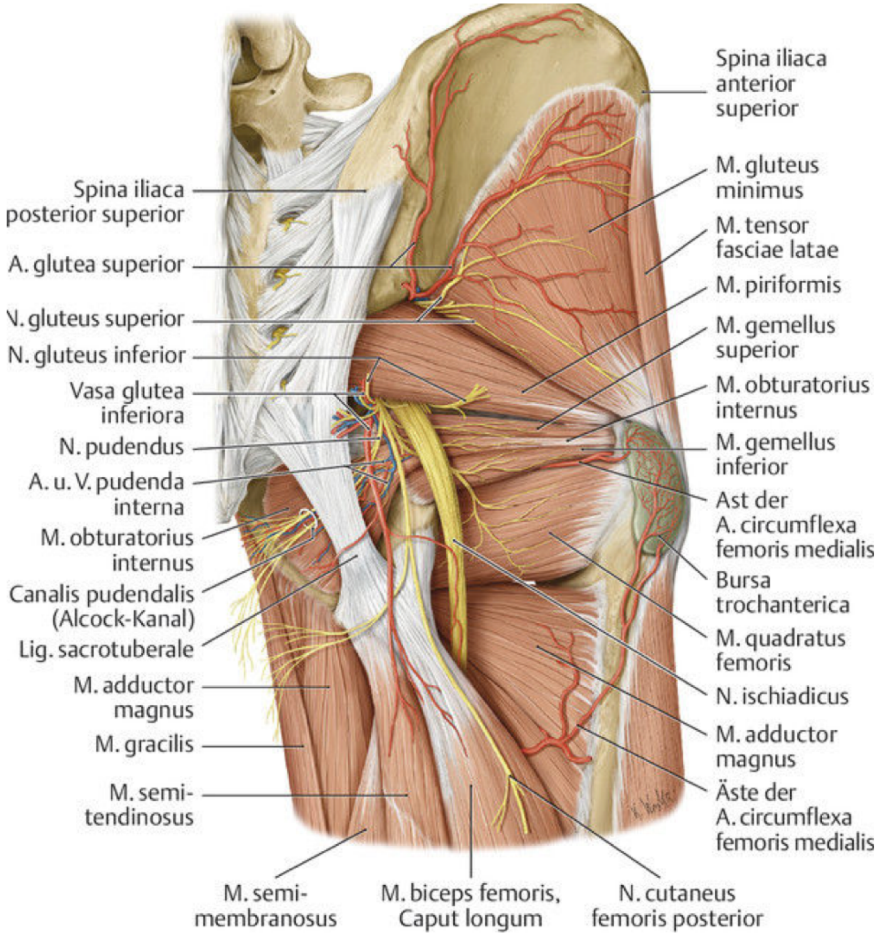

N pudendus S1-S4

Der Nerv verläuft im Becken in Richtung der Beckenboden, zusammen Mit der Arteria und Vena pudenda interna über das **Foramen infrapiriforme** In den **canalis pudendalis**.

Bei der Geburt kann er verletzt werden. Nicht selten wird er während der Geburt betäubt.

Er versorgt alle Beckenorgane segmental.

Indkikationen:

- Schmerzen im Bereich der Beckenorgane
- Schmerzen der Geschlechtsorgane (Vaginismus, Orgasmusstörungen, erektile Dysfunktion)
- Organsenkung
- Stressinkontinenz

Plexus sacralis

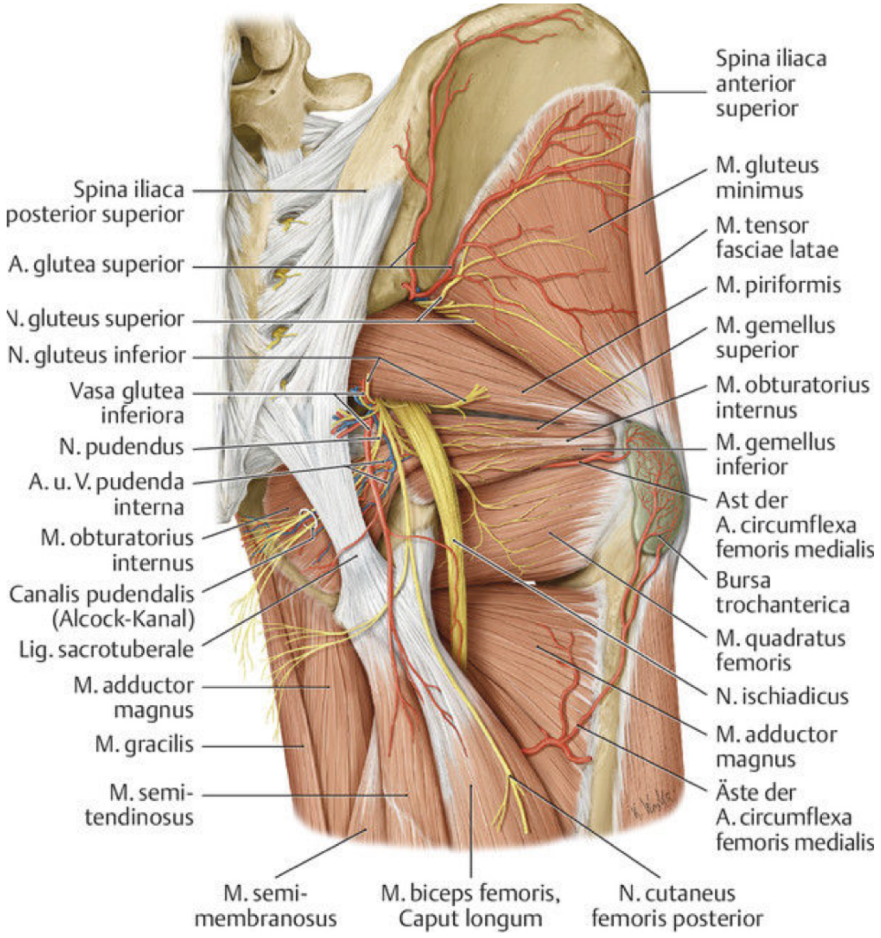

N pudendus S1-S4

Behandlung

In der Fossa rectalis zwischen dem Beckenboden und Ilium in Höhe des Tuber ischiadicum in Richtung des m obturatorius internus wird eine Position bis zum ersten Stopp eingenommen. Zur Kontrolle sollte leicht gehustet werden. Dadurch springen die Beckenbodenmuskeln an und werden palpabel.